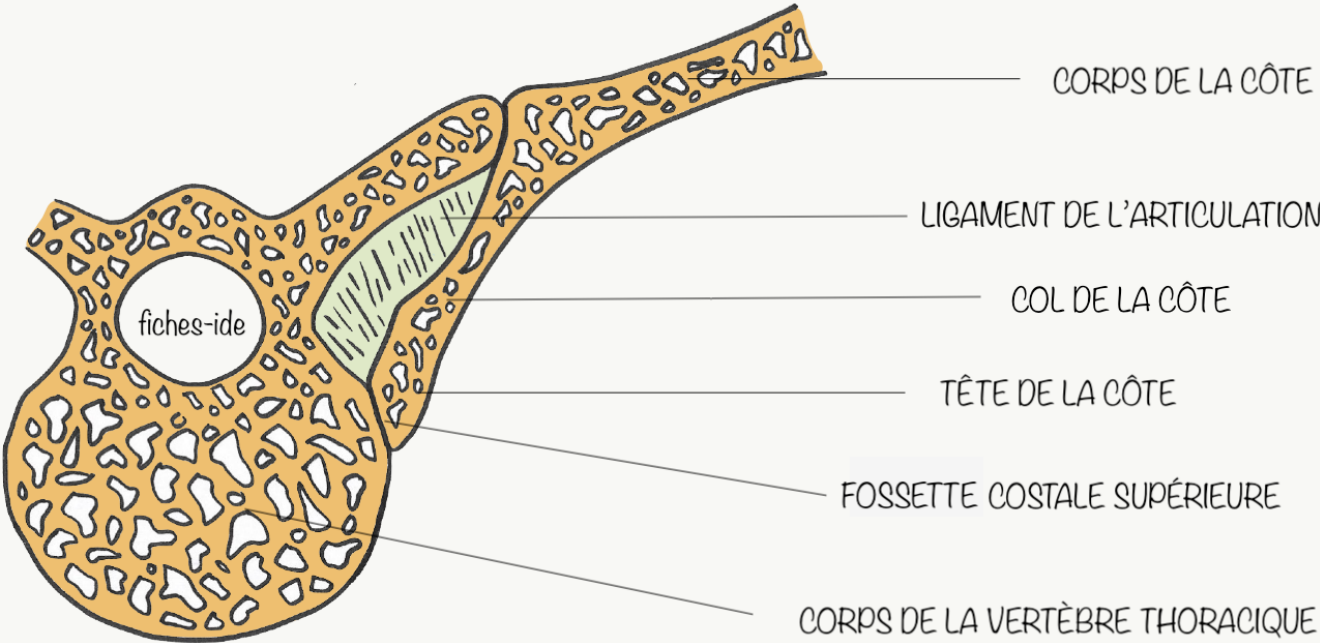


CÔTÉ VENTRAL

CÔTÉ DORSAL



ARTICULATION CÔTE-VERTÈBRE